© **Коллектив авторов**, 2013
УДК 616.24-007.17-031.81-092

ДИФФУЗНАЯ ПАРЕНХИМАТОЗНАЯ ОСТЕОДИСТРОФИЯ ЛЕГКИХ – ИДИОПАТИЧЕСКАЯ ИНТЕРСТИЦИАЛЬНАЯ БОЛЕЗНЬ ЛЕГКИХ (ИБЛ) С ПОРАЖЕНИЕМ БРОНХИОЛО-АЛЬВЕОЛЯРНОЙ ПЕРЕХОДНОЙ ЗОНЫ (БАПЗ)

С.А. Демура[1], кандидат медицинских наук, **Е.А. Коган**[1, 2], профессор, доктор медицинских наук,
В.С. Пауков[1], заслуженный деятель науки РФ, академик РАЕН, профессор, доктор медицинских наук,
Д.М. Флигиль[3], кандидат медицинских наук, **Ю.Р. Зюзя**[3], кандидат медицинских наук

[1]Первый МГМУ им. И.М. Сеченова МЗ России,

[2]Научный центр акушерства, гинекологии и перинатологии им. В.И. Кулакова МЗ РФ, Москва,

[3]«Московский городской научно-практический центр борьбы с туберкулезом», Москва

E-mail: sarah3618@gmail.com

На основе данных литературы и анализа собственного наблюдения предлагается гипотеза патогенеза паренхиматозной остеодистрофии легких (ПОЛ). Это редкое заболевание, неизвестной этиологии, которое характеризуется одно- или двусторонним поражением нижних долей легких с образованием очагов костной ткани с костным мозгом в интерстиции легкого. Заболевание вызывает трудности прижизненной диагностики, имеет хроническое, часто бессимптомное течение. На основе данных собственного наблюдения ПОЛ у мужчины, 37 лет, авторы выдвигают предположение, что ПОЛ является одним из вариантов идиопатической интерстициальной болезни легких (ИБЛ), развитие которой связано с повреждением бронхиоло-альвеолярной переходной зоны (БАПЗ) в ходе хронического воспаления и нарушением дифференцировки мезенхимальных и прогенеторных стволовых клеток в БАПЗ в ходе репарации ткани легкого. Изучение ПОЛ показывают, что репарация ткани легкого в БАПЗ, являющейся одной из зон ниш стволовых клеток в легочной ткани, может происходить с участием мезенхимальных стволовых клеток, вероятно, костномозгового происхождения. В условиях хронического воспаления и постоянного повреждения в БАПЗ при ИБЛ дифференцировка стволовых клеток нарушается, что приводит к фиброзированию ткани легких, а в ряде случаев – к образованию костномозговой ткани.

Ключевые слова: *диффузная паренхиматозная остеодистрофия легких, костномозговая ткань, бронхиоло-альвеолярная переходная зона, стволовая мезенхимальная клетка, интерстициальные болезни легких*

DIFFUSE PARENCHYMAL LUNG OSTEODYSTROPHY – IDIOPATHIC INTERSTITIAL LUNG DISEASE (ILD), WITH THE DEFEAT OF THE BRONCHIOLAR ALVEOLAR TRANSITION ZONE (BATZ)

Demura S.A.[1], Kogan E.A.[1, 2], Paukov V.S.[1], Fligil D.M.[3], Ziuzya U.R.[3]

[1]Sechenov First Moscow State Medical University,

[2]Academician V.I. Kulakov Research Center of Obstetrics, Gynecology, and Perinatology, Moscow,

[3]Moscow City Scientific-and-Practical Center of Tuberculosis Control

Based on literature data and analysis of own observation the hypothesis of pathogenesis of diffuse parenchymal lung osteodystrophy (DPLOD) is proposed. DPLOD is a very rare disease with unknown etiology. It is characterized by unilateral or bilateral lesions of the lower lobes of the lungs presented by formation of bone tissue foci with the bone marrow cells in the interstitium of the lung. This disease is difficult for life-time diagnosis, chronic and often asymptomatic.

Based on data of own observation of DPLOD in the male of 37 years, the authors suggest the possibility that DPOLD may be considered as idiopathic ILD, the development of which is associated with the damage of the bronchiolar alveolar transition zone (BATZ) in a course of chronic inflammation and impaired differentiation of mesenchyme progenitor and stem cells in the course of reparation lung tissue.

The study of DPOLD showes that reparation of lung tissue in BATZ, one of the areas of stem cell niches in the lung tissue, can occur with the participation of mesenchyme stem cells, probably of bone marrow origin. In conditions of chronic inflammation and permanent BATZ damage in ILD, the differentiation of stem cells is deteriorated. This leads to fibrosis and, in some cases, to the formation of bone marrow tissue.

Key words: *diffuse parenchymal lung osteodystrophy (DPOLD), bone marrow tissue, bronchiolar alveolar transition zone (BATZ), mesenchyme stem cells, interstitial lung disease (ILD)*

Диффузная паренхиматозная остеодистрофия легких (ПОЛ) – редкое заболевание неизвестной этиологии, характеризующееся одно- или двусторонним поражением нижних долей легких с образованием в интерстиции очагов костной ткани с костным мозгом [5, 6, 12]. За 160 лет с момента первого описания этого заболевания H. Luschka в 1856 г. [10] появилось еще около 100 публикаций отдельных случаев ПОЛ, большинство из которых являются аутопсийными наблюдениями.

Описаны 2 формы ПОЛ: дендриформная паренхиматозная остеодистрофия легких (ДПОЛ) и узловая, или нодулярная паренхиматозная остеодистрофия легких (НПОЛ) [5, 9]. Эти формы имеют четкие рентгенологические, макроскопические и микроскопические различия и развиваются на фоне заболеваний, различных по этиологии и патогенезу. Так, ДПОЛ характерна для пациентов с хроническими легочными заболеваниями, включая обычную интерстициальную пневмонию [9]. НПОЛ обнаруживается у пациентов с болезнями системы кровообращения при наличии венозного застоя или сердечной недостаточности [4, 9]. НПОЛ характеризуется образованием очагов в легочной ткани, в которых при гистологическом исследовании обнаруживают округлые оссифицированные массы внутри пораженных альвеол [9]. ДПОЛ характеризуется наличием древовидных или коралловидных образований, растущих в виде серпантина по ходу альвеолярных перегородок с прорастанием в альвеолярные пространства. Кроме того, ДПОЛ в отличие от НПОЛ характеризуется образованием костной ткани, содержащей клетки костного мозга (см. таблицу).

Этиология и патогенез ПОЛ до сих пор не изучены, но ряд авторов выдвигает гипотезу о том, что оссификация является вторичной по отношению к петрификации [3, 6].

Эти заболевания трудны для прижизненной диагностики, имеют хроническое, часто бессимптомное течение [2, 13, 14]. Нередко их путают с другими хроническими заболеваниями легких [7, 8, 13, 14]. Для более глубокого понимания патогенетических механизмов развития этого заболевания и лучшей диагностики важно описание каждого случая. Приводим собственное наблюдение.

Пациент М., мужчина 37 лет, несколько лет страдает хроническим обструктивным бронхитом с дыхательной недостаточностью II степени и эмфиземой легких. При рентгенологическом исследовании в средне-нижних отделах правого легкого определялась мелкоочаговая диссеминация, которая, возможно, являлась выражением хронического бронхиолита. Из анамнеза известно, что пациент неоднократно был госпитализирован с подозрением на туберкулез. При микробиологическом исследовании у него дважды были высеяны микобактерии нетуберкулезного комплекса *Mycobacterium fortuitum*, чувствительные к амикацину, фторхинолонам II–IV поколения, макролидам и этионамиду в высоких концентрациях. После длительного лечения антибиотиками удалось достичь бактериологической элиминации возбудителя. Однако рентгенологическая картина в легких осталась без положительной динамики. Для дальнейшей верификации диагноза была проведена открытая биопсия легкого.

При гистологическом исследовании в биоптате легкого обнаружены множественные очаги костномозговой ткани и костные балки в бронхиоло-альвеолярных переходных зонах (БАПЗ) (см. рисунок, а). По периферии этих очагов – легочная ткань с развитием хронического альвеолита с лимфогистиоцитарной инфильтрацией и склерозом альвеолярных перегородок, а также хронический обструктивный бронхиолит с бронхоэктазами, пневмосклерозом и вторичным гемосидерозом. В окружающей ткани определялся вторичный протеиноз. В других участках выявлены изменения в БАПЗ в виде склероза, пролиферации миофибробластов и лимфогистиоцитарной инфильтрации.

При иммуногистохимическом исследовании в БАПЗ обнаружены скопления десмина и SMA позитивных миофибробластов (LabVision, в концентрации 1:100) (см. рисунок, б), экспрессирующие Oct-4(DAKO, в концентрации 1:50) (см. рисунок, в),

ДИФФЕРЕНЦИАЛЬНЫЕ ОТЛИЧИЯ ДПОЛ И НПОЛ [6]

Характеристика	ДПОЛ	НПОЛ
Клиническая картина	Обнаруживается у пациентов с хроническими обструктивными болезнями легких и/или интерстициальным фиброзом	Обнаруживается у пациентов с венозным застоем крови и сердечными проблемами
Рентгенологическая картина	Ветвеобразные, коралловидные образования	Округлые образования с нечеткими контурами
Гистологическая картина	В альвеолярных перегородках ткань трубчатых костей	Внутри альвеолярных пространств кость дольчатого строения
Костный мозг (жировые клетки или гемопоэтические)	Присутствует	Отсутствует

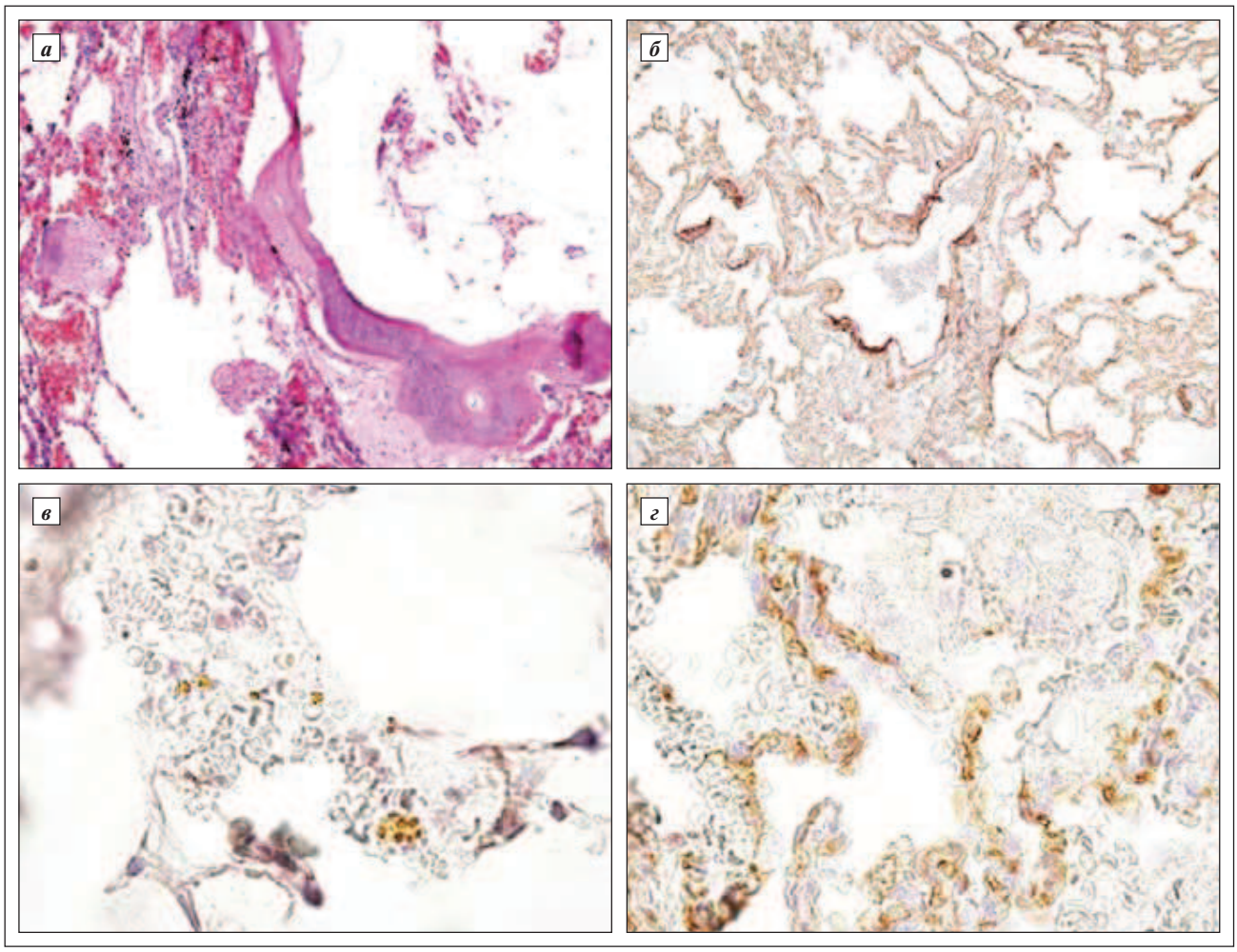

Результаты иммуногистологического исследования больного М., 37 лет: диагноз: «ДПОЛ»: а – костные балки и костный мозг в БАПЗ; ×400; б – экспрессия десмина в гладкомышечных элементах, особенно в БАПЗ, ×100; в – экспрессия Oct-4 в клетках, локализующихся в БАПЗ, ×600; г – экспрессия CD 34 – усиленный ангиогенез в зонах БАПЗ, ×600

CD 34 (DAKO, в концентрации 1:50) (см. рисунок, г) и Vimentin (LabVision, в концентрации 1:100). В этих же участках – выраженный неоангиогенез, а также перифокальный склероз с гемосидерозом.

В результате сопоставления данных гистологического, иммуногистохимического и рентгенологического исследования, а также анамнестических данных, пациенту был поставлен диагноз: «дендриформная паренхиматозная остеодистрофия легких» (ДПОЛ).

Анализ морфологических особенностей данного наблюдения позволяет отнести ПОЛ к группе хронических идиопатических интерстициальных заболеваний легких, так как основной патологический процесс локализуется в респираторных отделах легких с вовлечением альвеол, бронхиол и БАПЗ. Вместе с тем особенностью ДПОЛ является вовлечение в патологический процесс БАПЗ, где репарация происходит с участием миофибробластов.

Не исключено, что ДПОЛ и идиопатические интерстициальные пневмонии показывают, что репарация легких может совершаться с участием мезенхимальных стволовых клеток, вероятно, костномозгового происхождения. При попадании этих клеток в поврежденную БАПЗ (зону ниш стволовых клеток в легочной ткани), с хроническим воспалением и персистирующим повреждением, их дифференцировка нарушается, что приводит, с одной стороны, к фиброзированию, а с другой – к метаплазии в костную ткань и в ряде случаев – к появлению аденоматозных предраковых изменений с последующим выходом в рак легкого [1].

Патогенез ПОЛ до конца не понятен. E. Chan и соавт. [3] полагают, что первично возникает метастатическая кальцификация, вокруг которой развивается хроническая воспалительная реакция с фиброзом и хроническим венозным полнокровием с продукцией интерлейкинов, остеопонтина,

VEGF, щелочной фосфатазы и других факторов [3]. Хроническое воспаление активирует свободнорадикальные реакции, запускающие пролиферацию фибробластов, которая впоследствии заканчивается формированием костной ткани в интерстиции легких [3, 6].

В нашем наблюдении не было признаков метастатического обызвествления. У пациента не было гиперкальциемии. Кальций был локализован в костной ткани.

Напротив, судя по вовлечению в процесс БАПЗ и наличию в этой зоне репаративных реакций с участием клеток мезенхимального происхождения с признаками стволовости (Oct-4-позитивные клетки) с образованием на ее территории костномозговой ткани, можно предположить, что развитие ДПОЛ связано с нарушением дифференцировки мезенхимальных и прогенеторных стволовых клеток в БАПЗ на фоне иммунного воспаления в ходе репарации ткани легкого. Наше исследование подтверждает гипотезу об участии мезенхимальной стволовой клетки и прогенеторных стволовых клеток в репарации легкого экспрессией в этих клетках таких маркеров, как Oct-4, Vimentin, SMA, CD34 [11].

Особенностью репарации при ДПОЛ, вероятно, является дифференцировка мезенхимальных стволовых клеток в костномозговую и костную ткань, что косвенно может подтверждать их костномозговое происхождение. При этом отложение кальция в очаги оссификации является вторичным и может быть результатом дифференцировки мезенхимальных клеток в остеобласты и костеобразование.

Таким образом, ДПОЛ можно отнести к группе ИБЛ, при которых основным патогенетическим механизмом развития являются повреждение и нарушение функций ниш стволовых клеток, что приводит к глубокому нарушению процессов репарации и ремоделированию легочной ткани. Все эти события позволяют отнести данное заболевание к так называемым болезням ниш стволовых клеток.

ЛИТЕРАТУРА

1. Коган Е.А., Тыонг Ф.В., Демура С.А. Механизм ремоделирования легочной ткани при прогрессировании идиопатического легочного фиброза: Архив патологии. – М., 2010; 4: 30–6.
2. Azuma A., Miyamoto H., Enomoto T. et al. Familial clustering of dendriform pulmonary ossification. Sarcoidosis // Vasc Diffuse Lung Dis. – 2003; 20: 152–4.
3. Chan E., Morales D., Welsh C. et al. Calcium Deposition with or without Bone Formation in the Lung // Am. J. Respir. Crit. Care Med. – 2002; 165: 1654–1669 (DOI: 10.1164/rccm.2108054 Internet address: www.atsjournals.org).
4. Dail D. Metabolic and other diseases // In: Dail DH, Hammar SP, eds. Pulmonary Pathology. 2nd ed. New York, NY: Springer-Verlag; 1994: 730–6.
5. Hasleton Ph.S.ed Spencer's Pathology of the Lung. 5th edition. McGraw-Hill. – 1996; 793–4.
6. Jaderborg J., Dunton R. Rare clinical diagnosis of dendriform pulmonary ossification // Ann. Thorac Surg. – 2001; 71: 2009–11.
7. Joines R., Roggli V. Dendriform pulmonary ossification. Report of two cases with unique findings // Am. J. Clin. Pathol. – 1989; 91: 398–402.
8. Konoglou M., Zarogoulidis P., Baliaka A. et al. Lung ossification: an orphan disease // J. Thorac Dis. – 2013; 5 (1): 101–104. (DOI: 10.3978/j.issn.2072-1439.2013.01.09)
9. Lara Jonathan F., MD; Catroppo James F., MD; Kim Dae U., MD; Costa Deline, MD. Dendriform Pulmonary Ossi cation, a Form of Diffuse Pulmonary Ossi cation. Report of a 26-Year Autopsy Experience // Arch. Pathol. Lab. Med. March. – 2005; 129: 348–353.
10. Lushka H. Verastigteknochenbildung im parenchym der lung // Virchows Arch. – 1856; 10: 500–5.
11. Polak J. ed. Cell therapy for lung disease // Imperial College London, UK – Copyright © 2010 by Imperial College Press – 2010.
12. Popelka C., Kleinerman J. Diffuse pulmonary ossification // Arch. Intern. Med. – 1977; 137: 523–5.
13. Ryan C., Flint J., M ller N. Idiopathic diffuse pulmonary ossification // Thorax. – 2004; 59: 1004.
14. Tseung J., Duflou J. Diffuse pulmonary ossification: an uncommon incidental autopsy finding // Pathology. – 2006; 38: 45–8.