© **Коллектив авторов**, 2013
УДК 616.22+616.327.4]-006.6-073.756.8:681.31

ОДНОФОТОННАЯ ЭМИССИОННАЯ КОМПЬЮТЕРНАЯ ТОМОГРАФИЯ С ^{99M}Tc-МИБИ И ^{199}Tl-ХЛОРИДОМ В ДИАГНОСТИКЕ И ОЦЕНКЕ ЭФФЕКТИВНОСТИ ХИМИОТЕРАПИИ ПЕРВИЧНЫХ И РЕЦИДИВНЫХ ОПУХОЛЕЙ ГОРТАНИ И ГОРТАНОГЛОТКИ

В.И. Чернов, доктор медицинских наук, профессор, **Р.В. Зельчан**,
А.А. Тицкая, кандидат медицинских наук, **И.Г. Синилкин**, кандидат медицинских наук,
С.Ю. Чижевская, кандидат медицинских наук, **Е.Л. Чойнзонов**, академик РАМН

Научно-исследовательский институт онкологии СО РАМН, Томск

E-mail: r.zelchan@yandex.ru

Целью исследования были оценка эффективности однофотонной эмиссионной компьютерной томографии с ^{99m}Tc-МИБИ в комплексной диагностике и оценке эффекта неоадъювантной химиотерапии злокачественных опухолей гортани и гортаноглотки, а также изучение возможности применения ^{199}Tl-хлорида для визуализации первичных и рецидивных опухолей гортани.

В исследовании участвовали 60 больных раком гортани и гортаноглотки $T_{1-4}N_{0-1}M_0$, а также 5 пациентов с рецидивом рака гортани, которым проводились однофотонная эмиссионная компьютерная томография (ОЭКТ) с ^{99m}Tc-МИБИ на этапе первичной диагностики и после 2 курсов неоадъювантной химиотерапии, а также ОЭКТ с ^{199}Tl-хлоридом с целью визуализации первичных и рецидивных опухолей гортани и гортаноглотки.

Чувствительность ОЭКТ с ^{99m}Tc-МИБИ, по нашим данным, составила 97,5%; чувствительность ОЭКТ с ^{199}Tl-хлоридом в диагностике первичных опухолей гортани и рецидивов – 100%. При вычислении в раннюю фазу исследования количественных показателей получены следующие результаты: для ^{99m}Tc-МИБИ среднее значение индекса опухоль/подчелюстная слюнная железа=0,62±0,25, опухоль/околоушная железа=0,58±0,35, опухоль/скальп=5,64±3,52; для ^{199}Tl-хлорида соответственно 0,94±0,4, 1,10±0,6 и 4,69±3,06.

Данное исследование показало, что ОЭКТ с ^{99m}Tc-МИБИ может стать не только одним из дополняющих методов диагностики рака гортани и гортаноглотки, но и объективным методом оценки эффективности неоадъювантной химиотерапии. Кроме того, в данном исследовании впервые продемонстрирована возможность применения ^{199}Tl-хлорида для диагностики как первичных, так и рецидивных опухолей гортани.

Ключевые слова: *однофотонная эмиссионная компьютерная томография, ^{99m}Tc-МИБИ, ^{199}Tl-хлорид, рак гортани*

SINGLE PHOTON EMISSION COMPUTED TOMOGRAPHY WITH ^{99M}Tc-MIBI AND ^{199}Tl-CHLORIDE IN THE DIAGNOSIS AND EVALUATION OF THE EFFECTIVENESS OF CHEMOTHERAPY OF PRIMARY AND RECURRENT TUMORS OF THE LARYNXAND HYPOPHARYNX

V.I. Chernov, R.V. Zelchan, A.A. Titskaya, I.G. Sinilkin, S.Yu. Chizhevskaya, E.L. Choynzonov
Tomsk cancer research institute of the Russian Academy of Medical Sciences

Purpose: *to study the potency of single-photon emission computed tomography (SPECT) with ^{99m}Tc-MIBI in the diagnosis and assessment of laryngeal and laryngopharyngeal cancer response to neoadjuvant chemotherapy as well as to investigate the feasibility of ^{199}Tl-chloride for visualization of primary and recurrent laryngeal tumors.*

Materials and Methods: *The study included 60 patients with stage $T_{1-4}N_{0-1}M_0$ laryngeal and laryngopharyngeal cancers and 5 patients with recurrent laryngeal cancer who were undergone both SPECT with ^{99m}Tc-MIBI at the stage of the primary diagnosis and after two courses of neoadjuvant chemotherapy and SPECT with ^{199}Tl-chloride for visualization of primary and recurrent laryngeal tumors.*

Results: *Sensitivity of SPECT with ^{99m}Tc-MIBI was found to be 97% and sensitivity of SPECT with ^{199}Tl-chloride was 100%. Calculation of quantitative parameters showed that for ^{99m}Tc-MIBI the mean value of the tumor/mandibular glad/early index was 0,62±0,25, the mean value of the tumor/parotid gland/early index was 0,58±0,35 and the mean value of the tumor/scalp/early index was 5,64±3,52. For ^{199}Tl-chloride, the mean values of the tumor/mandibular gland/early index, tumor/parotid gland/early index and tumor/scalp/early index were 0,94±0,4, 1,10±0,6 and 4,69±3,06, respectively.*

Conclusion: *This study has shown that SPECT with ^{99m}Tc-MIBI can be considered as not only the one of the additional methods in diagnosis of laryngeal and laryngopharyngeal cancers but also as a method of assessing the effect of neoadjuvant chemotherapy. Also, the present study has shown that ^{199}Tl-chloride SPECT can be one of the auxiliary methods in detection of primary and recurrent laryngeal tumors.*

Key words: *single-photon emission computed tomography, ^{99m}Tc-MIBI, ^{199}Tl-chloride, laryngeal and laryngopharyngeal cancer*

ВВЕДЕНИЕ

По данным ВОЗ, ежегодно в мире регистрируется более 10 млн впервые выявленных случаев злокачественных новообразований. Смертность от онкологических заболеваний в 2011 г. заняла 2-е ранговое место после заболеваний сердечно-сосудистой системы, опередив смертность в результате травм и несчастных случаев. [7]. По современным литературным данным, на долю рака гортани и гортаноглотки приходится 5–6% всех злокачественных новообразований, при этом данная локализация составляет 60–70% от злокачественных опухолей верхних дыхательных путей. В настоящее время среди впервые выявленных больных раком гортани частота I–II стадии составляет 35,3%, а рак *in situ* – 6%. В преобладающем большинстве случаев (60–70%) злокачественные опухоли гортани диагностируют в III–IV стадии [8].

На современном этапе развития онкологии диагностика рака гортани и гортаноглотки является комплексной и включает ларингоскопию, фиброларингоскопию, компьютерную томографию (КТ) и(или) магнито-резонансную томографию (МРТ), радионуклидные методы исследования.

Оправданность применения методов ядерной медицины в диагностике рака гортани и гортаноглотки несомненна. Несмотря на достижения современной эндоскопической техники, фиброларингоскопия является инвазивным методом, проводится под местной анестезией, и нередко адекватный осмотр зоны интереса является весьма непростой задачей. При обследовании пациентов с данной патологией методами КТ и МРТ возникают сложности дифференциальной диагностики постлучевых фиброзных изменений и рецидива опухоли, особенно после комбинированного органосохраняющего лечения. Кроме того, ни один из перечисленных методов диагностики рака гортани не позволяет предсказать и адекватно оценить эффект от проводимого химиотерапевтического лечения. Повысить качество диагностики рака гортани и гортаноглотки, а также привнести дополнительную информацию о состоянии первичного опухолевого очага и зон регионарного лимфооттока могут методы ядерной медицины, поскольку они являются функциональными и отражают метаболические процессы, происходящие в опухолевой ткани. Наиболее изученным и получившим широкое распространение радиофармпрепаратом (РФП) для визуализации опухолевой ткани с помощью однофотонной эмиссионной компьютерной томографии (ОЭКТ) является ^{99m}Tc-метоксиизобутилизонитрил (^{99m}Tc-МИБИ) [2–4, 6]. В эксперименте показано, что наиболее интенсивно ^{99m}Tc-МИБИ накапливается в митохондриях жизнеспособных атипичных клеток, отражая тем самым интенсивность обменных процессов в опухолевой ткани и уровень кровотока в ней [9,11, 13].

С середины 80-х годов для визуализации опухолевой ткани стал применяться ^{201}Tl. Механизм накопления этого изотопа клетками организма связан с тем, что он является биологическим аналогом калия. Учитывая, что опухолевая ткань отличается интенсивным энергетическим обменом, ^{201}Tl активно накапливается в опухолевом узле [10]. В экспериментальных исследованиях показано, что ^{201}Tl характеризуется наиболее высоким, чем другие РФП, индексом накопления в злокачественных новообразованиях [5]. Основным недостатком этого нуклида является длительный период полураспада – 72 ч и, как следствие, высокая экспозиционная доза облучения, что ограничивает возможность проведения повторных исследований у одного больного во время лечебных мероприятий, например в процессе химиотерапии.

Указанных недостатков лишен другой изотоп таллия – ^{199}Tl. Опубликовано немало работ, посвященных использованию этого радионуклида для перфузионной сцинтиграфии миокарда [1]. Механизм накопления его в клетках такой же, как и ^{201}Tl. Однако ^{199}Tl является короткоживущим изотопом с периодом полураспада 7,4 ч, что значительно снижает дозовую нагрузку в целом на пациента и на критические органы [5]. Однако анализ литературы свидетельствует о том, что ни за рубежом, ни в нашей стране работы по изучению возможности применения ^{199}Tl для диагностики злокачественных опухолей гортани и гортаноглотки не выполняются.

Нами изучены эффективность ОЭКТ с ^{99m}Tc-МИБИ в комплексной диагностике и оценке эффекта неоадъювантной химиотерапии злокачественных опухолей гортани и гортаноглотки, а также возможности применения ^{199}Tl-хлорида для визуализации первичных и рецидивных опухолей гортани и гортаноглотки.

МАТЕРИАЛ И МЕТОДЫ

В исследование были включены 60 больных раком гортани и гортаноглотки $T_{1-4}N_{0-1}M_0$, а также 5 пациентов с рецидивом рака гортани, находившиеся на лечении в НИИ онкологии СО РАМН Томска. Наиболее многочисленной была группа с опухолью T3 – 36 (60%) пациентов, следующей по частоте была группа с опухолью T2 – 16 (26,6%), реже встречались T1 – 4 (6,7%) больных и T4 – 4 (6,7%) больных. По данным цитологического исследования биопсийного материала, у 11 (18,3%) пациентов были выявлены метастазы в регионарные лимфатические узлы (N1), у 49 (81,7%) метастатического поражения лимфатических узлов не обнаружено. На момент обследования ни у одного из пациентов не было признаков отдаленного метастазирования. В основной группе 20 больных были обследованы повторно с помощью ОЭКТ с ^{99m}Tc-МИБИ, после проведения 2 курсов неоадъювантной химиотерапии по схеме: паклитаксел 175мг/м^2/карбоплатин AUC-6 с интервалом 3 нед.

Контрольную группу составили 20 женщин, проходивших обследование по поводу рака молочной железы.

Всем пациентам были выполнены: ларингоскопия, УЗИ шеи, фиброларингоскопия с осуществлением биопсии для морфологического исследования, КТ – органов шеи. ОЭКТ с ^{99m}Tc-МИБИ проведена 40 пациентам, исследование со ^{199}Tl-хлоридом – 20. Комбинированное лечение предполагало обязательное выполнение хирургического вмешательства в радикальном объеме с последующим морфологическим и иммуногистохимическим исследованием операционного материала, если после консервативного лечения отмечались стабилизация или регресс опухоли <50%.

ОЭКТ гортани проводили на 2-детекторной гамма-камере E.CAM 180 (Siemens, Германия). Исследование с ^{199}Tl выполняли с использованием высокоэнергитических коллиматоров для энергии 360 КэВ, с ^{99m}Tc-технетрилом (МИБИ, Диамед, Москва) применяли коллиматоры для энергии 140 КэВ. РФП вводили в локтевую вену: ^{199}Tl – в дозе 260 МБк, ^{99m}Tc-Технетрил – 740 МБк. Через 15–20 мин и 2 ч после введения РФП выполняли ОЭКТ. Исследование проводилось в положении пациента лежа на спине. В поле зрения детектора входили область головы и шеи, трахея до бифуркации. Проводили запись 32 проекций (каждая – по 30 с) в матрицу 64×64 пикселя без аппаратного увеличения. Полученные данные обрабатывали на компьютере с использованием специализированной системы E.Soft (Siemens, Германия) и получением сагиттальных, поперечных и коронарных срезов. Томосцинтиграммы оценивали визуально, определяли накопление препарата в проекции гортани и зон регионарного лимфооттока. Сравнивались контралатеральные области, при этом патологически измененными считали асимметричные участки гиперфиксации индикатора. Кроме этого, вычисляли следующие индексы накопления в опухоли РФП в раннюю фазу исследования: опухоль/подчелюстная слюнная железа (о/п), опухоль околоушная слюнная железа (о/о) и опухоль/скальп (о/с). Статистическую обработку полученных данных проводили с применением пакета программ STATISTICA компании «StatSoft.Inc», версия 6.0, с использованием описательной статистики (Descriptive statistics) и методом Манна–Уитни для оценки значимости внутригрупповых различий.

РЕЗУЛЬТАТЫ И ОБСУЖДЕНИЕ

У обследованных контрольной группы визуализировалось физиологическое накопление препарата в проекции щитовидной железы, мышц шеи, слизистой оболочке носовой полости и различных групп слюнных желез. В проекции гортани участков гиперфиксации индикатора не определялось (рис.1).

При проведении фиброларингоскопии и КТ первичный очаг был выявлен у 100% больных раком гортани или гортаноглотки. При исследовании с ^{99m}Tc-МИБИ очаги асимметричной гиперфиксации индикатора в проекции гортани визуализировались у 39 (97,5%) из 40 пациентов. При использовании ^{199}Tl-хлорида – у всех 20 (100%) пациентов с первичной опухолью и 5 (100%) – с рецидивной.

Таким образом, чувствительность ОЭКТ с ^{99m}Tc-МИБИ, по нашим данным, составила 97,5%, ОЭКТ с ^{199}Tl-хлоридом в диагностике первичных опухолей гортани и рецидивов – 100%. В единственном случае при использовании ^{99m}Tc-МИБИ получен ложноотрицательный результат, хотя по данным КТ определялась больших размеров опухоль с обширным местным распространением. Отсутствие накопления препарата в проекции опухоли в данном случае, наиболее вероятно, было связано с нарушением кровоснабжения опухолевой ткани, поскольку известно, что выраженность кровотока играет ключевую роль в интенсивности включения индикатора в опухоль [13]. В таких ситуациях повысить информативность исследования помогает примененная нами методика совмещения ОЭКТ- и КТ-изображений, позволившая визуализировать злокачественное новообразование у 60 (100%) пациентов (рис. 2). По данным T. Leitha, при совмещении ОЭКТ- и КТ-изображений чувствительность и специфичность методик приближается к 100% в диагностике как первичной опухоли, так и рецидивов [12].

Следует отметить, что при общепринятых ограничениях метода в визуализации новообразований размером <10 мм, в нашем исследовании более чем в 90% случаев визуализировались опухоли <10 мм в наибольшем измерении, а самое малое обнаруженное образование составило 4 мм. При вычислении количе-

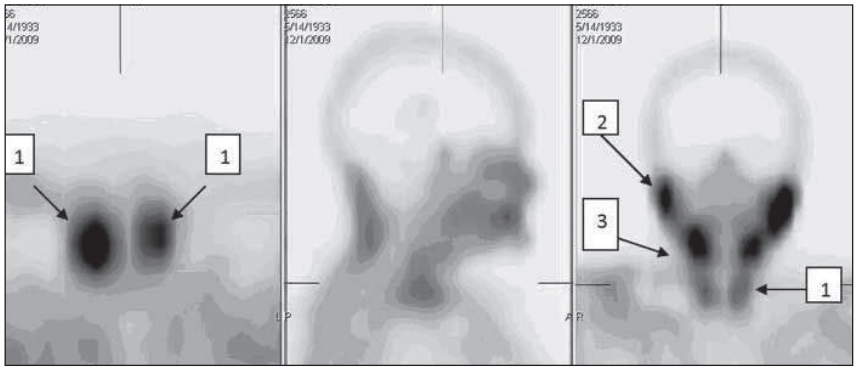

Рис. 1. *Физиологическое распределение ^{99m}Tc-МИБИ: 1 – щитовидная железа; 2 – околоушная слюнная железа; 3 – подчелюстная слюнная железа*

ственных показателей получены следующие результаты: для ^{99m}Tc-МИБИ среднее значение индекса о/п=0,62±0,25, о/о=0,58±0,35 и о/с=5,64±3,52; для ^{199}Tl-хлорида соответственно 0,94±0,4, 1,10±0,6 и 4,69±3,06. Однако какой-либо связи вычисленных показателей с гистологическим типом опухоли, степенью ее дифференцировки или стадией процесса мы не обнаружили.

При проведении ОЭКТ с ^{199}Tl-хлоридом с целью диагностики рецидива количественные показатели не рассчитывались, а томосцитиграммы оценивали визуально. Состояние зон регионарного лимфооттока оценивали путем морфологического исследования материала, полученного с помощью тонкоигольной биопсии под контролем УЗИ, при этом в 18,3% случаев было диагностировано метастатическое поражение лимфатических узлов шеи. При исследовании с ^{99m}Tc-МИБИ лишь в 2 (18,1%) случаях выявлено накопление индикатора в проекции метастатически пораженных лимфатических узлов. При проведении ОЭКТ с ^{199}Tl-хлоридом метастатически пораженные лимфатические узлы удалось визуализировать в 75% случаев. В группе пациентов, которых обследовали повторно после проведения химиотерапии в неоадъювантном режиме, у 16 обследованных визуально отмечалось выраженное снижение накопления индикатора в опухолевой ткани (рис. 3). Этот факт был расценен как положительный эффект лечения, что подтверждалось данными КТ и фиброларингоскопии, при выполнении которых визуально отмечалось уменьшение размеров опухоли. Кроме того, при морфологическом исследовании биопсийного материала у этих больных отмечался лекарственный патоморфоз III–IV степени. При этом индекс о/п уменьшился с 0,66±0,3 до 0,41±0,25 ($p<0,05$), о/о – с 0,60±0,4 до 0,42±0,14 ($p=0,11$), о/с – с 4,93±2,87 до 4,77±3,55 ($p=0,88$), что свидетельствует о

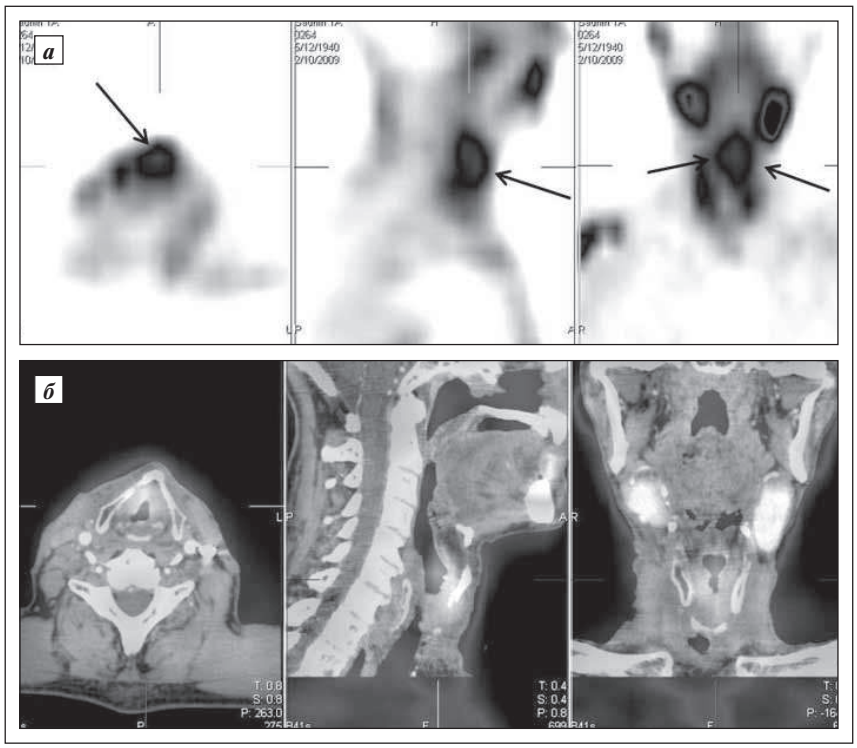

Рис. 2. *Сцинтиграмма пациента с диагнозом рака гортани T3N0M0: а – гиперфиксация индикатора в проекции гортани; б – (стрелка) совмещенное ОЭКТ- и КТ-изображение*

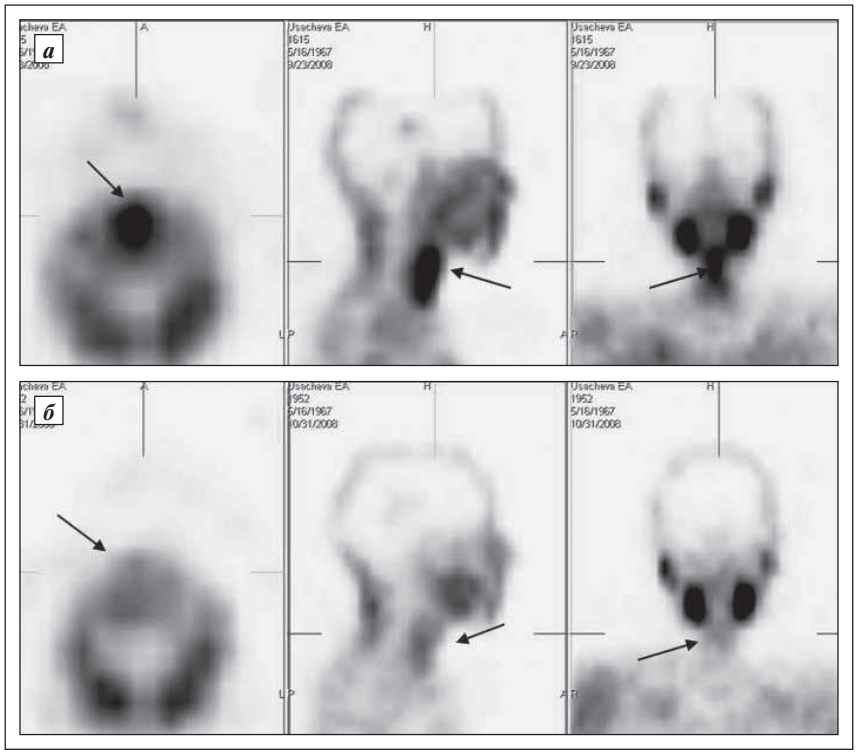

Рис. 3. *ОЭКТ с ^{99m}Tc-МИБИ пациента с диагнозом рака гортани T3N0M0: а – до химиотерапевтического лечения (опухоль обозначена стрелкой): индекс о/п=1,41, о/о=1,77, о/с=5,64; б – после 2 курсов неоадъювантной химиотерапии (индекс о/п=0,47, о/о=0,61, о/с=4,93)*

возможности использования индекса о/п для оценки эффективности неоадъювантной химиотерапии. В 4 случаях интенсивность накопления препарата в проекции опухоли оставалась на исходном уровне или отмечалось некоторое усиление гиперфиксации индикатора, что можно было расценить как прогрессирование процесса (факт подтвердился при контрольной фиброларингоскопии и КТ).

Данное исследование показало, что ОЭКТ с ^{99m}Tc-МИБИ может применяться в диагностике злокачественных опухолей гортани. Однако необходимо определить место этого метода в диагностическом алгоритме и четко сформулировать показания и противопоказания к его проведению. У преобладающего большинства обследованных нам удалось обнаружить накопление индикатора в проекции новообразования, что свидетельствует о высокой чувствительности метода.

Хотя группа пациентов, получавших химиотерапевтическое лечение, была немногочисленной, в ней четко прослеживалось снижение накопления индикатора в опухоли после химиотерапии: у 80% пациентов – в среднем на 30%.

Согласно результатам наших исследований, ОЭКТ с ^{99m}Tc-МИБИ практически не несет дополнительной информации о состоянии зон регионарного лимфооттока. В большей степени это связано с тем, что физиологическая гиперфиксация РФП в проекции щитовидной железы экранирует область регионарного лимфатического коллектора. Этого недостатка практически лишен ^{199}Tl-хлорид, и это позволяет в большем проценте случаев визуализировать метастазы в регионарные лимфатические узлы. Обращает на себя внимание и более интенсивное (в среднем на 22–32%) накопление ^{199}Tl-хлорида в опухолевой ткани по сравнению с ^{99m}Tc-МИБИ, что может свидетельствовать о более выраженных туморотропных свойствах ^{199}Tl-хлорида.

ЗАКЛЮЧЕНИЕ

Таким образом, ОЭКТ с ^{99m}Tc-МИБИ может стать не только одним из дополняющих методов диагностики рака гортани и гортаноглотки, но и объективным методом оценки эффективности неоадъювантной химиотерапии. При этом наиболее информативным полуколичественным показателем определения результатов лечения является динамика индекса о/п. Кроме того, в данном исследовании впервые продемонстрирована возможность применения ^{199}Tl-хлорида для диагностики как первичных, так и рецидивных опухолей гортани. При этом следует отметить, что ОЭКТ с ^{199}Tl-хлоридом имеет определенные преимущества перед ОЭКТ с ^{99m}Tc-МИБИ в диагностике злокачественных опухолей гортани, особенно в визуализации метастазов в регионарные лимфатические узлы.

ЛИТЕРАТУРА

1. Лишманов Ю.Б., Чернов В.И., Кривоногов Н.Г. Перфузионная сцинтиграфия с 199Tl хлоридом в эксперименте // Медицинская радиология и радиационная безопасность. – 1988; №3: 13–6.
2. Суркова П.В., Фролова И.Г., Чойнзонов Е.Л., Черемисина О.В., Величко С.А., Чижевская С.Ю., Зельчан Р.В. Возможности спиральной компьютерной томографии в оценке эффективности предоперационной химиотерапии у больных раком гортани и гортаноглотки // Сибирский онкологический журнал. – 2011; 2 (44): 39–44.
3. Тицкая А.А., Чернов В.И., Слонимская Е.М., Синилкин И.Г. Сравнение результатов маммосцинтиграфии с 99mTc- Технетрилом в планарном и томографическом режиме // Медицинская радиология и радиационная безопасность. – 2008; 5: 53–7.
4. Тицкая А.А., Чернов В.И., Слонимская Е.М. и др. Маммосцинтиграфия с 99mTc-МИБИ в диагностике рака молочной железы // Сибирский медицинский журнал. – 2010; 4 (25): 92–5.
5. Тицкая А.А., Чернов В.И., Слонимская Е.М., Синилкин И.Г. Маммосцинтиграфия с 199Tl в диагностике рака молочной железы // Сибирский онкологический журнал. – 2008; 6 (30): 5–10.
6. Чернов В.И., Зельчан Р.В., Тицкая А.А., Синилкин И.Г., Чижевская С.Ю., Суркова П.В., Чойнзонов Е.Л. Применение гамма-сцинтиграфии с 99mTc-метоксиизобутилизонитрилом в комплексной диагностике и оценке эффективности неоадъювантной химиотерапии злокачественных опухолей гортани и гортаноглотки // Медицинская радиология и радиационная безопасность. – 2011; 2 (56): 38–43.
7. Чиссов В.И., Старинский В.В., Петрова Г.В. Злокачественные новообразования в России в 2011 г. (заболеваемость и смертность). М., ФГБУ «МНИОИ им. П.А. Герцена» Минздрава России, 2012. – 289 с.
8. Чиссов В.И., Старинский В.В., Петрова Г.В. Состояние онкологической помощи населению России в 2010 г. М., ФГУ «МНИОИ им. П.А. Герцена» Минздравсоцразвития России, 2011. – 188 с.
9. Keberle M., Kenn W., Hahn D. Current concepts in imaging of laryngeal and hypopharyngeal cancer // Eur Radiol. – 2002; 12 (7): 1272–83.
10. Koizumi K., Toyama K., Araki T. Uptake of Tc-99m tetrafosmin, Tc-99m MIBI and 201Tl in tumor cell line // J. Nuc. Med. – 1996; 37: 1551–6.
11. Komori T., Narabayashi I., Tatsu Y. et al. Evolution of uptake and release of technecium-99m MIBI SPECT of pulmonary and mediastinal lesions // Ann. Nucl. Med. – 1997; 11: 227–32.
12. Leitha T., Glaser C., Pruckmayer M. et al. Technetium-99m-MIBI in Primary and Recurrent Head and Neck Tumors: Contribution of Bone SPECT Image Fusion // J. Nucl. Med. – 1999; 38: 1652–7.
13. Scopinaro F., Schillaci O., Ussov W. et al. A three center study on the diagnostic accuracy of 99mTc-MIBI scintimammography // Anticancer. Res. – 1997; 17: 1631–4.