© **Коллектив авторов**, 2012
УДК 612.67:577.2

РОЛЬ СИГНАЛЬНЫХ МОЛЕКУЛ В СТАРЕНИИ ЭПИФИЗА И ТИМУСА ЧЕЛОВЕКА

Н.С. Линькова[1], кандидат биологических наук, **В.О. Полякова**[2], доктор биологических наук, **Т.В. Кветная**[1], профессор, доктор биологических наук, **А.С. Катанугина**[1], **А.В. Костылев**[1], кандидат биологических наук, **Р.И. Абдулрагимов**[1], **Н.Н. Севостьянова**[1], кандидат биологических наук

[1]Санкт-Петербургский институт биорегуляции и геронтологии,

[2]НИИ акушерства и гинекологии им. Д.О. Отта СЗО РАМН

E-mail: miayy@yandex.ru

Работа посвящена изучению экспрессии сигнальных молекул, вовлеченных в апоптоз, пролиферацию, ремоделирование межклеточного матрикса и формирование иммунного статуса пинеальной и вилочковой желез. В пинеальной и вилочковой железах у людей старше 60 лет выявлена взаимная корреляция между экспрессией сигнальных молекул CD5 и MMP9. В обоих органах верифицировано возрастное снижение экспрессии MMP2 и CD5. Показаны роль матриксных металлопротеиназ MMP2 и MMP9 в инволюции тимуса и эпифиза, а также динамика изменения иммунного статуса обеих тканей в процессе старения.

Ключевые слова: *тимус, эпифиз, сигнальные молекулы, старение*

THE ROLE OF SIGNALING MOLECULES IN HUMAN THYMUS AND PINEAL GLAND AGEING

N.S. Lin'kova[1], V.O. Polyakova[2], T.V. Kvetnaia[1], A.S. Katanugina[1], A.V. Kostylev[1], R.I. Abdulragimov[1], N.N. Sevostyanova[1]

[1]Saint-Petersburg Institute of Bioregulation and Gerontology of the North-West Branch of the Russian Academy of Medical Sciences

[2]Federal State Budgetary Institution «The Research Institute of Obstetrics and Gynecology named after D.O. Ott» of the North-West Branch of the Russian Academy of Medical Sciences

The work is devoted to the study of the expression of the signaling molecules involved in apoptosis, proliferation, extracellular matrix remodeling and the formation of immune status of the pineal and thymus glands. In the pineal and thymus glands in people over 60 years old the cross-correlation between the expression of the signaling molecules CD5 and MMP9 has been found. In both organs age associated decline in expression of MMP2 CD5 was verified. The role of matrix metalloproteinases MMP2 and MMP9 in the involution of the thymus and the pineal gland, and the dynamics of the immune status of the both tissues during aging has been shown.

Key words: *thymus, pineal gland, signaling molecules, aging*

Тимус и пинеальная железа являются центральными органами нейроиммуноэндокринной системы (НИЭС), участвующей в поддержании гомеостаза на молекулярно-клеточном и органно-тканевом уровнях [12]. Особую роль в регуляции гомеостаза играют гормоны и гормоноподобные вещества, синтезируемые апудоцитами и некоторыми нервными клетками, принадлежащими к НИЭС, в том числе пинеалоцитами и тимоцитами [8]. Выявлено возрастное снижение выработки тимусом и эпифизом ряда регуляторных молекул (тимозина, тималина, тимопоэтина, инсулиноподобного фактора роста-1, тимусного гуморального фактора, мелатонина, серотонина, адреногломерулотропина) [5, 11]. Угнетение функций этих органов ассоциировано с повышенным риском развития онкологических и аутоиммунных заболеваний [6]. Понимание молекулярных механизмов, лежащих в основе возрастных изменений тимуса и пинеальной железы, открывает широкие возможности для пептидной коррекции патологии НИЭС [2].

Вместе с тем высказано предположение о морфофункциональной общности тимуса и эпифиза как органов НИЭС [8]. В составе тимуса и эпифиза значительную долю составляет лимфоидная ткань.

Вилочковая железа является первичным лимфоидным органом, масса лимфоидной ткани в нем к 10 годам достигает 30 г (75% от массы органа) и затем снижается [15]. По свидетельству ряда авторов, на долю лимфоидной ткани в эпифизе человека приходится около 20%. Однако пинеальная железа не заселена лимфоцитами с самого начала своего развития, а инфильтрируется ими начиная с определенного периода в онтогенезе. У 9-дневных цыплят эпифиз еще не содержит лимфоцитов, а к 32 дням жизни уровень лимфоцитов достигает пика (до 32% от объема органа) и затем постепенно снижается [17]. Кроме того, в обоих органах верифицирована экспрессия серотонина и мелатонина [16].

Инволюция тимуса сопровождается значительными изменениями на морфоанатомическом уровне,

а именно замещением лимфоидной, функционально-активной ткани жировой и соединительной. В пинеальной железе таких перестроек не выявлено, однако отмечено снижение массы органа с возрастом. Вероятно, особое значение в инволюции тимуса и эпифиза имеют процессы ремоделирования внеклеточного матрикса и перестройки клеточного микроокружения [3, 4].

На молекулярном уровне процессы, сопровождающие инволюцию тимуса и эпифиза, изучены мало. В связи с этим особый интерес представляют возрастное изменение иммунного статуса тканей, интенсивность процессов апоптоза и пролиферации, экспрессия матриксных металлопротеиназ (MMP), а также интенсивность выработки гормонов и гормоноподобных факторов, в частности, кокальцигенина.

МАТЕРИАЛЫ И МЕТОДЫ

Аутопсийный материал получен в больнице Св. Георгия (Санкт-Петербург) от 8 мужчин и 10 женщин (т.е. был однородным по гендерному признаку) без патологии эндокринной и иммунной систем. От каждого человека брали пару органов: тимус и эпифиз. В соответствии с классификацией ВОЗ, материал соответствовал 3 возрастным категориям: пожилые люди (60–74 года; n=6), лица старческого возраста (75–89 лет; n=6) и долгожители (90 лет и более; n=6).

Иммуногистохимическую реакцию с моноклональными кроличьими или мышиными антителами к маркерам MMP2, MMP9 (Novocastra, 1:60), CD4, CD5, CD8, CD20 (Novocastra, 1:40), Aif, Cgrp (Abcam 1:100), Ki67, p53 (Novocastra, 1:50) проводили по стандартному одноэтапному протоколу с высокотемпературной демаскировкой антигенов в цитратном буфере (pH=6,0). Температура гибридизации для всех первичных моноклональных антител составляла 25°C. В качестве вторичных антител использовали универсальные биотинилированные иммуноглобулины, а для визуализации применяли комплекс авидина с биотинилированной пероксидазой хрена и диаминобензидолом (ABC-kit, Dako).

Для гистологического исследования каждый срез окрашивали раствором гематоксилина Майера непосредственно перед заключением. Образец фотографировали с помощью цифровой камеры Nicon DXM1200 при увеличении 400 под микроскопом Nikon Eclipse E400, после чего результат иммуногистохимической реакции оценивали количественно с помощью пакета ВидеоТесТ Морфология 5.0. Для каждого образца ткани изучали до 10 полей зрения. Оценивали относительную площадь области экспрессии маркера и относительную оптическую плотность (интенсивность) экспрессии, выраженные в %. Дополнительно ввели индекс уровня экспрессии (ИУЭ), отражающий оба эти показателя. ИУЭ (усл. ед.) рассчитывается как произведение относительной оптической плотности и относительной площади экспрессии, выраженных в долях.

Статистическую обработку результатов производили в пакете SPSS Statistics 17.0 (метод регрессионного анализа, метод анализа парных корреляций, критерий Бонферрони при сравнении различных возрастных и критерий Стьюдента при сравнении гендерных групп).

РЕЗУЛЬТАТЫ И ОБСУЖДЕНИЕ

Анализ ИУЭ проведен в парах тимус-эпифиз для каждого маркера. Статистически значимая корреляция обнаружена для маркеров CD5 и MMP9 ($p<0,05$), что может свидетельствовать о наличии общих механизмов регуляции экспрессии маркеров предшественников лимфоцитов и MMP в тимусе и эпифизе.

Далее отдельно для тканей тимуса и тканей эпифиза рассматривали динамику изменения экспрессии каждого маркера. В ткани тимуса показано статистически значимое снижение экспрессии MMP2 с возрастом ($p<0,05$; рис. 1). В эпифизе также наблюдалась тенденция к снижению экспрессии MMP2 при старении, однако корреляция не была статистически значимой.

В эпифизе с возрастом достоверно снижалась экспрессия CD5 ($p<0,05$), тогда как в тимусе отмечена лишь тенденция к снижению экспрессии этого маркера.

Затем изучали наличие корреляций экспрессии маркеров в пределах одной ткани. В тимусе выявлена связь между экспрессией MMP2 с CD5 ($p<0,005$); MMP2 с CD8 ($p<0,05$); CD5 с CD8 ($p<0,005$) и CD5 с CD20 ($p<0,05$). В эпифизе наблюдалась корреляция экспрессии MMP2 с MMP9 ($p<0,00001$; рис. 2) и Ki67 с Aif ($p<0,05$).

При рассмотрении гендерных различий в тканях эпифиза были обнаружены следующие закономерности. У мужчин экспрессия Aif коррелировала с экспрессией Cgrp ($p<0,005$) и CD5 ($p<0,05$), а экспрессия MMP2 – с MMP9 ($p<0,05$). У женщин экспрессия CD5 коррелировала с CD20, MMP2 и MMP9 ($p<0,05$), а также MMP2 с MMP9 ($p<0,00005$), CD20 с MMP2 ($p<0,004$) и CD20 с MMP9 ($p<0,004$).

В тканях тимуса в подгруппе мужчин экспрессия MMP2 коррелировала с экспрессией CD5 и CD8 ($p<0,01$), а Cgrp – с Aif ($p<0,05$). В подгруппе женщин отмечена корреляция экспрессии маркера CD5 с CD8 и CD20 ($p<0,05$).

ИММУННЫЙ ПОРТРЕТ ТИМУСА И ПИНЕАЛЬНОЙ ЖЕЛЕЗЫ

Низкий уровень экспрессии CD4 в эпифизе людей всех возрастных групп указывает на то, что Т-хелперы не являются резидентными иммунными

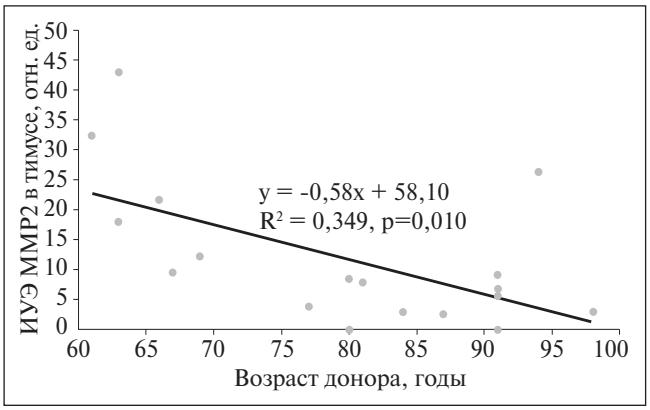

Рис. 1. *Возрастная динамика экспрессии ММР2 в тимусе*

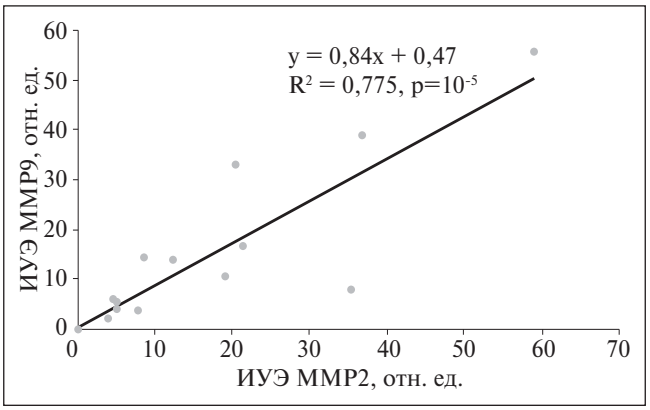

Рис. 2. *Корреляция ИУЭ ММР2 и ММР9 в эпифизе*

клетками пинеальной железы, в отличие от $CD20^+$, $CD5^+$ и $CD8^+$-лимфоцитов. Таким образом, полученные результаты дополняют данные других авторов о том, что в эпифизе присутствует лимфоидная ткань [17, 20].

Наиболее интересные результаты получены при исследовании экспрессии CD5: по всей видимости, не только тимоциты, но и пинеалоциты экспрессируют этот маркер. Наличие тесной межтканевой корреляции может свидетельствовать о существовании общих механизмов регуляции биологических процессов в тимусе и эпифизе.

Возрастное снижение экспрессии CD5 в эпифизе и тимусе идет приблизительно с одинаковой скоростью, но для эпифиза эта тенденция носит особенно яркий характер. Какую роль играет CD5 в пинеальной железе и какие молекулы могут служить лигандами для рецептора, пока до конца не ясно, но можно предположить, что активированный каким-либо лигандом CD5 ингибирует fasL (CD178), препятствуя тем самым активации каспазы 8 [18]. Ослабление ингибирования fasL вследствие постепенного исчезновения с поверхности пинеалоцитов рецепторов CD5 приводит к усилению проапоптотического давления на клетки, угнетению стратегии выживания пинеалоцитов и постепенной инволюции всего органа. С экспрессией CD5 в тимусе связана экспрессия ряда других маркеров, в том числе вовлеченных в формирование иммунного портрета ткани – CD8 и CD20, а также ММР2.

Пролиферация и апоптоз в тимусе и пинеальной железе. Наличие пролиферативного процесса в эпифизе не коррелирует с таковым в тимусе, пролиферация в органах идет, по всей видимости, независимо, о чем можно судить по экспрессии маркера Ki67. Aif и p53 традиционно считаются ключевыми молекулами-маркерами апоптоза. Исследование обоих маркеров не выявило роста интенсивности апоптотических процессов с возрастом. Гибель клеток по каспазонезависимому пути в тимусе крайне низкая, тогда как в эпифизе отмечены случаи интенсивной экспрессии Aif. Экспрессия p53 в тимусе и эпифизе практически не различается.

У людей старше 30 лет процессы жировой инфильтрации и снижения функциональной активности происходят постепенно, поэтому не наблюдается резкого повышения уровня экспрессии проапоптотических маркеров.

Инволюция пинеальной железы происходит по-разному у мужчин и женщин и связана с общим фоном половых гормонов. Можно предположить, что, поскольку масса пинеальной железы мужчин в 45–60 лет меньше, чем у женщин того же возраста, инволюция эпифиза у мужчин проходит более интенсивно и пик этого процесса приходится на более молодой возраст, чем возраст доноров в нашей выборке [14–16].

Экспрессия кокальцигенина (Cgrp) в тимусе ниже, чем в эпифизе, и поддерживается на постоянном уровне с 60 лет. Вероятно, Cgrp играет важную роль в поддержании сосудистого тонуса, что необходимо при уменьшении внутриорганного сосудистого ложа в процессе инволюции эпифиза. Снижение активности Ca^{++}-АТФазы и формирование кальциевых отложений, возможно, никак не связано с активностью Cgrp, а регулируется каким-либо другим механизмом.

Перестройка клеточного микроокружения. ММР2 и ММР9 относятся к классу желатиназ. ММР2 расщепляет коллаген IV типа, денатурированные коллагены (I, IV, V, VII, X, XI и XIV), желатин, эластин, фибронектин, ламинин-1 и -5, галестин-3, аггрекан, протеогликансвязанный белок, остеонектин, MBP, интерлейкин (ИЛ) 1β, Ab1-V, Ab, APP, α1-AT, IGF-BP5, IGF-BP3, FGF R1, MMP-1, -9, -13. ММР9 расщепляет коллагены (IV, V, VII, X, XIV), желатин, эластин, галектин-3, аггрекан, протеогликансвязанный белок, фибронектин, остеонектин, α1-AT, MBP, GST-ФНО/TNF пептид, ИЛ1β, Ab1-40, плазминоген [19].

Обе молекулы активно участвуют в перестройке клеточного микроокружения в ходе ремоделирова-

ния тканей в норме и при патологии. MMP2 и MMP9 экспрессируются широким спектром типов клеток, среди которых – эндотелиоциты кровеносных сосудов, гладкомышечные клетки, фибробласты, макрофаги, нейтрофилы [19].

Экспрессия MMP2 – физиологически нормальное явление, сопровождающее такие процессы, как, например, воспаление. В ходе деструкции поврежденных тканей ферментом MMP2 удаляются фрагменты клеточного микроокружения, разбираются каркасы, на которые опирались погибшие клетки [19].

Экспрессия MMP9 часто сопровождает различные патологические процессы – такие, как атеросклероз, а именно разрыв атеросклеротической бляшки и формирование острой фазы инфаркта и инсульта. Также экспрессия MMP9 отмечается при снятии воспалительного процесса в ходе ремоделирования матрикса, как правило, атопической конфигурации (рубцевания ткани) [19].

Экспрессия MMP2 и MMP9 редко наблюдается синхронно и, как правило, при хронических воспалительных процессах. Внезапный 1–2-дневный пик экспрессии MMP2 сменяется плавным пиком экспрессии MMP9 до полного устранения фрагментов недоразрушенной коллагеновой сети. Баланс экспрессии 2 ММП должен строго соблюдаться. Как видно по итогам эксперимента, в тимусе экспрессия MMP2 статистически значимо снижается, в то время как экспрессия MMP9 остается практически на постоянном уровне. Таким образом, баланс активности ММП нарушается, вследствие чего деструкция внеклеточного матрикса тормозится, и равновесие в ремоделировании тимуса смещается в сторону инволюции органа и замещения нормальной ткани жировой и соединительной. В эпифизе экспрессия MMP2 и MMP9 находится в тесной связи на протяжении всего периода жизни после 60 лет. Это объясняет, почему пинеальная железа в ходе инволюции уменьшается в размерах и уплотняется, но не заселяется другими клетками, выполняющими функцию стромы.

Таким образом, молекулярным критерием оценки инволюции ткани эпифиза являются экспрессия CD5 и контроль над сохранением равновесия MMP2/MMP9. В ткани тимуса особое внимание следует также уделять балансу MMP2/MMP9, но в большей мере – сохранению тесных корреляций CD5-CD8-CD20-MMP2.

ЛИТЕРАТУРА

1. Князькин И.В. Пинеальная железа и экстрапинеальные источники мелатонина в висцеральных органах при естественном старении человека // Успехи геронтологии. – 2008; 21 (1): 83–5.
2. Коркушко О.В., Хавинсон В.Х., Шатило В.Б. Пинеальная железа. Пути коррекции при старении. – СПб.: Наука, 2006.
3. Линькова Н.С., Полякова В.О., Кветной И.М. Единый механизм ремоделирования межклеточного матрикса в ткани тимуса и эпифиза при старении // Успехи геронтологии. – 2011; 24 (3): 420–2.
4. Линькова Н.С., Полякова В.О., Кветной И.М. Ремоделирование межклеточного матрикса в ткани эпифиза при возрастной инволюции // Успехи геронтологии. – 2011; 24 (3): 423–5.
5. Линькова Н.С., Полякова В.О., Кветной И.М. Роль матриксинов в старении тимуса человека // Успехи геронтологии. – 2011; 24 (2): 216–9.
6. Линькова Н.С., Полякова В.О., Кветной И.М. и др. Особенности эпифизарно-тимических отношений при старении // Успехи геронтологии. – 2011; 24 (1): 38–42.
7. Пальцев М.А., Кветной И.М. Руководство по нейроиммуноэндокринологии. – М.: Медицина, 2008. – 512 с.
8. Полякова В.О., Кветной И.М. Структурно-функциональное единство пинеальной железы и тимуса: роль и значение в нейроиммуноэндокринной регуляции гомеостаза // Нейроиммунология. – 2009; 7 (1): 85–6.
9. Хавинсон В.Х., Анисимов В.Н. 35-летний опыт исследований пептидной биорегуляции старения // Успехи геронтологии. – 2009; 7 (1): 11–23.
10. Хавинсон В.Х., Голубев А.Г. Старение эпифиза // Успехи геронтологии. – 2002; 9: 67–72.
11. Хавинсон В.Х., Кветной И.М., Инель И.Э. и др. Возрастная инволюция органов и тканей // Успехи физиологических наук. – 2003; 34 (1): 79–92.
12. Хавинсон В.Х., Кветной И.М., Южаков В.В. Пептидергическая регуляция гомеостаза. – СПб.: Наука, 2003. – 234 с.
13. Хавинсон В.Х., Морозов В.Г. Пептиды эпифиза и тимуса в регуляции старения. – СПб., 2001. – 217 с.
14. Bubenik G., Konturek S. Melatonin and aging: prospects for human treatment // J. Physiol. Pharmacol. – 2011; 62 (1): 13–9.
15. Burmester G.-R. Color Atlas of Immunology. – Thieme, 2003. – 574 p.
16. Chapman C., Tuckett R., Song C. Pain and stress in a systems perspective: reciprocal neural, endocrine, and immune interactions // J. Pain. – 2008; 9 (2): 122–45.
17. Coqburn J., Glick B. Lymphopoiesis in the chicken pineal gland // Am. J. Anat. – 1981; 162 (2): 131–42.
18. Dorothee G., Vergnon I., El Hage F. et al. In situ sensory adaptation of tumor-infiltrating T lymphocytes to peptide-MHC levels elicits strong antitumor reactivity // J. Immunol. – 2005; 174: 6888–97.
19. Hrabec E., Naduk J., Hrabek Z. Type IV collagenases (MMP-2 and MMP-9) and their substrates – intracellular proteins, hormones, cytokines, chemokines and their receptors // Postepy Biochem. – 2007; 53 (1): 37–45.
20. Kappers J., Schade J. Structure and Function of the Epiphysis Cerebri. – Elsevier, 1965. – 342 p.